

De patiënt in het zonnetje is deze keer Liesje 93. Zij is geboren in november 2011 en weegt ongeveer 600 kilo. Deze koe heeft in mei dit jaar voor de tweede keer gekalfd.

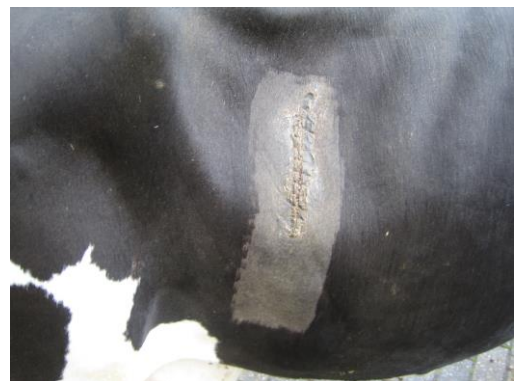
Begin augustus belt de veehouder dat het niet goed gaat met de koe. Tot deze ochtend was ze altijd goed te pas, had makkelijk gekalfd en was goed opgestart. Nu was ze echter ineens uit de melk; van ruim dertig liter melk per dag naar slechts een aantal liter. Liesje 93 is sloom, heeft geen koorts, slaat met de achterpoten naar de buik, gaat telkens staan en liggen, heeft matige pens bewegingen en een erg waterige inhoud in de darmen.

In overleg met de veehouder krijgt ze een darmontspanner en flinke pijnstillers om de koliekachtige symptomen te verminderen en het maagdarmstelsel weer wat op gang te krijgen. De volgende dag zijn de klachten echter niet verminderd en wil Liesje helemaal niet meer vreten. Ook heeft ze helemaal geen mest meer geproduceerd. Omdat de oorzaak achter de klachten nog niet helemaal duidelijk is wordt er besloten om door middel van een operatie te kijken wat er in de buikholte aan de hand is.

Bij het openen van de buikholte was de eerste afwijkende bevinding de aanwezigheid van een kleverige gele substantie (fibrine of ontstekings-eiwitten), dat vooral onderin de buikholte zat, wat in dit geval wijst op een lokale buikvliesontsteking (peritonitis)! Bij verdere inspectie van de buikholte blijkt dat er tevens sprake is van een torsio (draaiing) van de dunne darm. Dit veroorzaakt een verstopping van de darm en geeft veel pijn, een koliekachtig beeld en verklaart waarom er geen mest meer is afgekomen. Tijdens het terugdraaien van de darm is er echter nog iets vreemds te voelen: er prikt iets scherp door de darmwand heen! Het lukt om dit dunne stukje metaal, van ongeveer 5 centimeter, dwars door de darmwand te verwijderen en de darm weer in de goede positie te draaien. Nadat de koe weer is gehecht, pijnstillers en antibiotica heeft gehad voor de buikvliesontsteking, is het afwachten geblazen.

De diagnose bestaat uiteindelijk uit "scherp", met als gevolg een torsio van de dunne darm en een peritonitis.

De volgende dag heeft de veehouder goed nieuws tijdens de controle van Liesje, een aantal uur na de operatie is er veel dunne mest afgekomen en ze heeft een beetje eetlust. Na twee dagen is ze weer goed. Bij het schrijven van dit verhaal is Liesje 93 weer goed aan de melk en heeft geen chronische schade ondervonden van dit avontuur.



*Het bewuste stuk metaal dat de "scherp" bij Liesje heeft veroorzaakt. Het was een dun, buigzaam, stukje metaal met erg scherpe uiteinden.*

