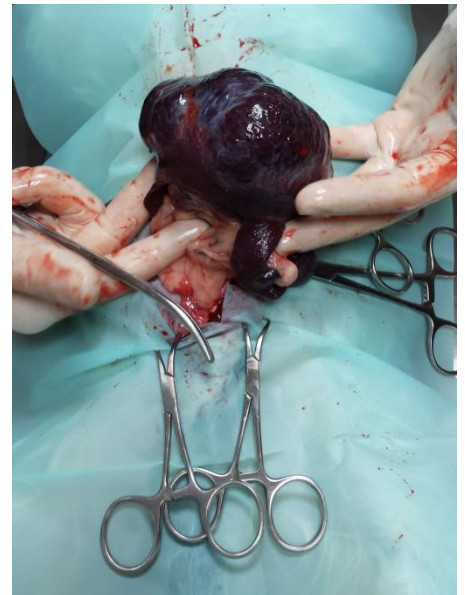


Patiënt in het zonnetje: Diesel (februari 2016)

Dan willen we u graag laten kennis maken met Diesel, een wonder op 4 pootjes. Diesel is een Shih Tzu van 13 jaar oud en sinds kort bij ons in de praktijk. Hij kwam in eerste instantie omdat hij een pijnlijke rug had en de eigenaren wilden nog een extra mening. Diesel was een tenger hondje, bleek ook veel te drinken en had last van zeer droge ogen met ernstige oogontsteking tot gevolg.

Hij leek echt in de blessuretijd te leven. Omdat zijn urine zeer slecht geconcentreerd was, is hij op een nier dieet gegaan. Na een paar weken ging het met één van zijn ogen echt niet meer, dat oog is toen onder narcose verwijderd.

Tijdens de narcose, toen Diesel helemaal ontspannen was, voelden we een enorme dikte in de buik. Met de echo konden we zien dat het een goed omschreven tumor betrof, niet duidelijk was waar die vanuit ging. De eigenaren gaven toestemming om een buikoperatie te doen en toen bleek dat een groot deel van de buikholte bezet werd door een enorme milttumor. Dit zou wel eens de oorzaak kunnen zijn van al zijn klachten. Wat een mazzel!



De tumor en milt werden verwijderd en sindsdien bloeit de kleine Diesel op. Zou hij er nog een derde helft bij krijgen? Het is hem van harte gegund!

