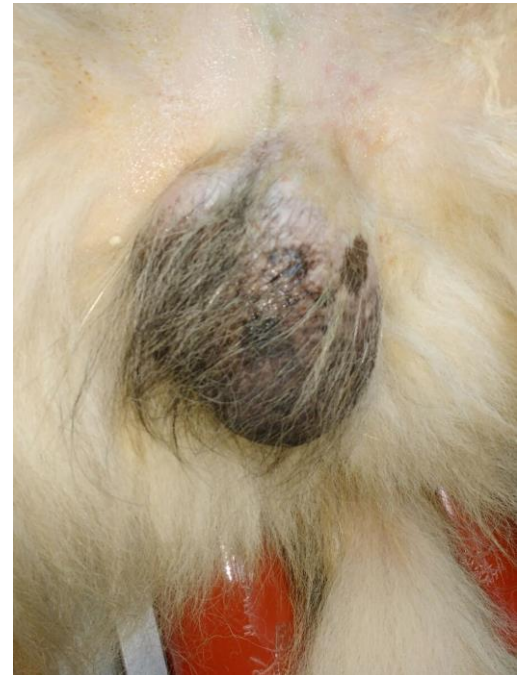


## Patiënt in het zonnetje: Roy!

Afgelopen zomervakantie mochten wij Roy op de praktijk begroeten. Roy is een grote vriendelijke reusachtige lobbes met de zeer respectabele leeftijd van ruim 11 jaar. Roy was tot dat moment altijd zeer gezond geweest en voor ons was het dus de eerste ontmoeting met Roy.

De laatste tijd ging het niet lekker, hij liep moeizamer, had allemaal kale plekken op zijn rug, maar echt opvallend was zijn ene testikel.

Deze was zo groot als een grapefruit. Ondanks zijn royale vacht bungelde deze bal er akelig zichtbaar bij. Nu is de schrijfster van dit stukje van de vrouwelijke kunne, toch heeft zij een zeer sterk vermoeden dat een dergelijk gezwel wel eens zeer onaangenaam zou kunnen voelen. Een testikeltumor was de diagnose, het goede in dit verhaal is dat deze tumoren zelden uitzaaien. Met andere woorden wanneer we Roy zouden castreren dan zou dit probleem ook gelijk weg zijn. In overleg is besloten om hem op 11 jarige leeftijd toch maar te castreren.



De testikel bleek 350 gram te wegen!

Inmiddels is Roy weer aardig hersteld en beweegt hij weer als vanouds.

