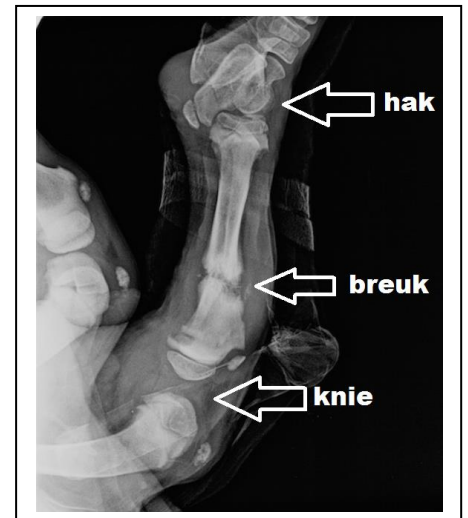


Patiënt in het zonnetje: Harley (September 2015)

Dan kunt u hier het verhaal lezen van onze jongste patiënt in het zonnetje tot nu toe. Zijn naam is Harley en hij is een Rodesian Ridgeback van nu 10 weken oud (4 september 2015).

Zijn wieg stond in Friesland. Veel mensen kwamen hem zijn broertjes en zusjes bewonderen. Een echtpaar uit Den Ham viel voor de kleine Harley en hij zou binnenkort naar Twente gaan verhuizen toen het noodlot toesloeg. Hij kwam met zijn achterpoot onder een vallende vrouw terecht. Wat een pech, het pootje was gebroken. Op de röntgenfoto bleek het gelukkig een stabiele breuk. In een Fries dierenziekenhuis werd besloten om het pootje in een gipsgootje te pakken. Zijn toekomstige baasjes stonden even in dubio, gaan we een hondje kopen met een gebroken poot? Harley is een paar dagen later toch naar Den Ham verhuisd, het was tenslotte echt liefde op het eerste gezicht. Zodoende is hij bij ons in de praktijk terecht gekomen. Toen wij hem voor het eerst zagen, belastte hij het pootje niet, het stond in een kaarsrechte stand.

Toen wij het gipsverband verwijderden, om het te wisselen, schrokken we van zijn opgezwollen tenen en van een drukplek op zijn hak. Het verband was of afgezakt of had te strak gezeten. We hebben even getwijfeld of we Harley toch nog door zouden sturen om de breuk operatief te laten behandelen, maar besloten een spalksteunverband aan te brengen, waarbij houten spatels de spalk vormden. Dit verband hebben we de tijd die daarop volgde regelmatig verwisseld, om ook te wond goed in de gaten te kunnen houden. Iedere keer wanneer zijn baasje hem weer op kwam halen, liet Harley merken hoezeer hij al gesteld was op zijn nieuwe baas. Hij kon vrij snel goed met het spalksteunverband overweg en was thuis levendig en blij.



Ongeveer 10 dagen na het ongeluk hebben we nog een röntgenfoto gemaakt. Uitgebreide botnieuwvorming was zichtbaar, Harley zijn lichaam was druk bezig de botbreuk te herstellen. Amper 3 weken na het ongeluk besloten we geen verband meer aan te brengen en kon Harley zijn eigen pootje weer zien en aflikken. Hij liep gelijk al heel behoorlijk maar moest nog even een poosje kalm aan doen. De verwachting is dat hij geen last meer zal van deze jong verkregen fractuur. Gelukkig voor Harley betekende deze botbreuk geen breuk met zijn toekomstige baasjes. Ze zijn misschien wel sneller en sterker aan elkaar gehecht dan zonder het ongeluk het geval was geweest.

